Pseudomucinkystom
des linken Ovariums mit sarkomatöser Wanddegeneration

Inaugural-Dissertation

verfaßt und der hohen medizinischen Fakultät der Ruprecht-Karls-Universität Heidelberg zur Erlangung der Doktorwürde vorgelegt von

Karl Andres
approbierter Arzt aus Darmstadt

Darmstadt 1919
Druck der L. C. Wittich'schen Hofbuchdruckerei

Pseudomucinkystom
des linken Ovariums mit sarkomatöser Wanddegeneration

Inaugural-Dissertation

verfaßt und der hohen medizinischen Fakultät der Ruprecht-Karls-Universität Heidelberg zur Erlangung der Doktorwürde vorgelegt von

Karl Andres
approbierter Arzt aus Darmstadt

Darmstadt 1919
Druck der L. C. Wittich'schen Hofbuchdruckerei

Genehmigt durch die Fakultät
am 9. April 1919

Referent:
Geh. Rat Prof. Dr. Menge

Meinen Eltern

in Liebe und Dankbarkeit gewidmet

Über sarkomatöse Entartung von Eierstockskystomen sind in der Literatur nur spärliche Angaben vorhanden. Der größte Teil der Lehr- und Handbücher erwähnt sie überhaupt nicht oder nur mit wenigen Worten. So sagt Aschoff in seinem Lehrbuche nur: „Endotheliome und Peritheliome sind beschrieben, ebenso Kystadenosarkome.“ Martin: „Sarkomatöse Herde in der Cystenwand sind nur in wenigen Fällen (Pfannenstiel, E. Fränkel) beobachtet.“ Etwas ausführlicher geht Krömer in Veits Handbuch auf die sarkomatöse Entartung der Kystome ein und beschreibt dann anschließend kurz einen Fall.

Diese nur kurzen Erwähnungen in den Lehrbüchern sind wohl auf die seltene Beobachtung dieser Fälle, selbst von materialreichen Autoren, zurückzuführen. So erwähnt Pfannenstiel, daß er nur zweimal Gelegenheit hatte, derartige Geschwülste nachzuweisen. Cohn äußert sich ähnlich: „Äußerst selten ist die sarkomatöse Entartung der Kystome. Die beiden Fälle, über die wir ev. verfügen, befinden sich außerdem in einem zu weit vorgeschrittenen Stadium, sodaß hier die Frage unerledigt bleibt, ob man sie nicht richtiger zu den primären Sarkomen mit sekundärer Cystenbildung rechnen soll.“ Baumgarten jedoch will Sarkome in Kystomen oft beobachtet haben.

Soviel scheint demnach festzustehen, daß die Beobachtung von Sarkomen in Kystadenomen eine Seltenheit genannt werden kann. Daß dies wirklich zutrifft, geht auch aus folgendem hervor. Temesvary stellte 265 Fälle von Ovarialsarkomen aus der Literatur zusammen. Er fand darunter 13 Fälle von „sekundären Sarkomen“. Hierunter versteht er Kystome, Dermoidcysten usw. mit sarkomatös entarteten Bindegewebswänden oder -septen. Da nun die

sarkomatöse Wucherung in Dermoidcysten wenigstens ebenso häufig ist, als die in Kystadenomen (nach Taylor ist sie häufiger), so wird wohl in 6 bis 7 von diesen Fällen eine sarkomatöse Entartung eines Kystadenoms vorgelegen haben. Bedenkt man nun, daß die Frequenzziffer sämtlicher Ovarialsarkome 5 Prozent (nach Pfannenstiel) ist, so kann man wohl mit Recht sagen, daß die Kombination von Kystadenomen mit Sarkom eine seltene Beobachtung ist.

Ob nun in Wirklichkeit die Entartung von Kystadenomen so selten ist, wie dies, den bisher publizierten Beobachtungen nach, zu sein scheint, könnte nur dadurch festgestellt werden, daß sämtliche Ovarialkystome, auch die anscheinend gutartigen, planmäßig auf in der Wand beginnende Sarkombildungen mikroskopisch untersucht würden.

Die Einzelfälle, die in der Literatur erwähnt sind, sind häufig ohne genauere Beschreibung; vor allem fehlt meist ein mikroskopischer Befund. Ich konnte im ganzen 16 Fälle von sarkomatöser Entartung eines Kystadenoms finden, zwei Fälle, in denen ein Endotheliom mit einem Kystadenom kombiniert war, eine Kombination eines Kystoma serosum simplex mit einem Endotheliom und schließlich zwei Fälle eines Kystadenocarcinosarkoms.

Unter den Einzelfällen möchte ich vor allem der ausführlichen Arbeit Puchers Erwähnung tun, die neben einer gründlichen Besprechung des Falles, es handelt sich um ein Riesenzellensarkom in der Wand eines Ovarialkystoms, eine genaue makro- und mikroskopische Beschreibung bringt. Außerdem mögen hier noch die Arbeiten Taylors und Friedländers genannt sein. Eine Zusammenstellung von Fällen konnte ich nicht finden. Nur in einem Referat über Taylors Arbeit, die mir selbst nicht zugänglich war, den Vermerk, daß er 15 hierhergehörige Fälle bekanntgegeben hätte; ich lasse deswegen am Schlusse dieser Arbeit eine Übersichtstabelle folgen.

Bevor ich zur Mitteilung des eigenen Falles übergehe, möchte ich noch einiges über die Ovarialtumoren vorausschicken. Allgemein werden heute diese nach ihrem histologisch-histogenetischen Aufbau in epitheliale und binde-

gewebige Geschwülste eingeteilt. Die Einteilung der epithelialen Geschwülste ist aber in den Lehrbüchern in manchem auseinandergehend. So führt Pfannenstiel sein „Kystoma serosum simplex“ als eine selbständige Unterart unter den epithelialen Geschwülsten. Nach Robert Meyer u. a. besteht aber diese Abtrennung nicht zu Recht, da sich unter diesem Namen ganz verschiedene Gebilde befinden, die zum Teil zu den Cysten zu rechnen sind, zum Teil zu den Kystadenomen gehören. Aschoff gruppiert die im Ovarialhilus ihren Ursprung nehmenden Cysten, die wahrscheinlich von dem Rete ovarii oder den Markschläuchen ausgehen, zu den „epithelialen Cystengeschwülsten“, während er die kleincystische Degeneration der Ovarien und die Follikelcysten von diesen getrennt behandelt. Nach Robert Meyer handelt es sich jedoch in beiden Fällen nur um Retentionscysten. Man sieht hieraus, daß es recht schwierig sein kann, die Grenze zwischen den durch Ernährungsstörungen, meist infolge chronischer Entzündungen (Gusserow, Nagel, R. Meyer), entstandenen Cysten und den proliferierenden Kystadenomen zu ziehen.

Nach Virchow werden die Follikelcysten bis wallnußgroß, haben klaren Inhalt und glatte gleichmäßige Wandung, während die einkammerigen Kystome stets Aussackungen und Vertiefungen zeigen. Diese Unterscheidung trifft auch heute noch zu (R. Meyer), bis auf die Größe. Denn es sind Luteincysten von Kindskopfgröße (Orthmann) und darüber (Grouzdew, v. Franqué) gesehen worden. Zu den Cysten gehören vor allem die Follikelcysten, der größte Teil des „Kystoma serosum simplex“ Pfannenstiels, die Lutein- und Tuboovarialcysten und die kleincystische Degeneration der Ovarien. „Luteinkystome“ gibt es ebensowenig wie „Tuboovarialkystome“; dies sind ebenfalls Retentionscysten (R. Meyer).

Ich sah mich genötigt, auf die Unterscheidung von Retentionscysten und Kystadenomen näher einzugehen, da ebenso wie in der Einteilung in den Lehrbüchern auch in der Literatur der Einzelarbeiten keine einheitliche Auffassung herrscht. Die Fälle von Sarkombildung in der Wand von

Retentionscysten sind in folgenden Ausführungen nicht mitberücksichtigt.

Außer den angeführten Fällen (Pfannenstiel, Aschoff) stimmen die neueren Lehrbücher in der Einteilung der epithelialen Geschwülste überein, trennen scharf die Cysten von diesen und unterscheiden bei den proliferierenden Kystadenomen zwei Hauptgruppen:

1. das Kystadenoma (Kystoma) pseudomucinosum sive glandulare,
2. das Kystadenoma (Kystoma) serosum sive papillare sive cilioepitheliale.

Diese beiden Arten wurden in Kombination mit Sarkom beobachtet.

Die Kystadenome stellen, wie der Name sagt, meist cystische Geschwülste dar. Diese entwickeln sich, wie seit den Untersuchungen von Klebs und Waldeyer bekannt ist, aus drüsigen epithelialen Bildungen. Das Epithel dieser sezerniert nun wie echte Drüsenzellen ein Sekret; es kommt zu einer kleinen Cyste, die sich durch Vermehrung des Sekretes immer mehr ausdehnt. Durch gleichzeitige Proliferation des Epithels bilden sich in der Wand der Cyste drüsige Einstülpungen, deren Epithel ebenfalls Sekret ausscheidet. Durch Sekretstauung und Abschnürung können nun diese Epithelschläuche wieder zu Cysten ausgedehnt werden (Pfannenstiel). Es kommt zur Bildung multilokulärer Kystadenome.

Tritt nun bei den Kystomen eine sehr starke Sekretionstätigkeit auf, so können Tumoren von enormer Größe entstehen. Dabei kommt dann meist eine Cyste (Hauptcyste) besonders zur Ausdehnung. Die kleinen Cysten gehen zum größten Teil durch Platzen der Zwischenwände in der großen Cyste auf und nur leistenförmige Vorsprünge in der Wand der Hauptcyste lassen deren Entstehung aus mehreren Cysten erkennen. Es kann so zu „Mammutgeschwülsten“ von einer Ausdehnung kommen, wie sie in keinem anderen Körperorgan angetroffen werden. Bullit bringt in einer Zusammenstellung eine Mammutgeschwulst von 122½ Kilo

Gewicht, Zacharias veröffentlicht eine solche von sogar 132 Kilo.

Auf die Unterschiede der Pseudomucinkystome und der serösen Kystadenome, sowie auf die Histogenese komme ich später zu sprechen.

Die unserem Falle zugrunde liegende Krankengeschichte ist folgende:

Anamnese: Katharina Sch., Bergmannsfrau aus Waldmichelbach (Odenwald), 50 Jahre alt, am 25. Mai 1916 in die Heidelberger Frauenklinik aufgenommen, gibt an, daß ihr Vater und ein Bruder an Lungenleiden, ihre Mutter an Wassersucht und ein Bruder an Kopfleiden gestorben seien. Von ihren sieben Kindern sind zwei in jugendlichem Alter gestorben, ein Junge von 14 Jahren ist lungenleidend. Die übrigen, sowie der Ehemann sind gesund. Vor 2 Jahren war Patientin magenleidend, sonst will sie immer gesund gewesen sein. Die Menstruation trat mit dem 16. Lebensjahre ein. Sie war bis vor 3 Jahren regelmäßig vierwöchentlich, 3—4 Tage anhaltend; seit dieser Zeit ist sie unregelmäßig, oft mit großen Pausen. Die letzte Menstruation vor vier Monaten war nicht mehr sehr stark. Frau Sch. wurde siebenmal entbunden. Sämtliche Geburten und Wochenbetten verliefen normal.

Jetzige Beschwerden: Seit ungefähr einem halben Jahre Unbehagen im Leib. Auch körperlich fühlte sich Patientin nicht mehr ganz wohl. Anfänglich waren die Beschwerden nicht weiter beängstigend, erst seit 7—8 Wochen bemerkte sie, daß der Leib dicker und fester wurde. Das unbehagliche Schwergefühl nahm in letzter Zeit immer mehr zu, es stellten sich Schmerzen in den Hüften und Druck im Unterleib ein. Der Stuhlgang ist unregelmäßig; der Appetit gut. Jn der letzten Zeit geringe Gewichtsabnahme. Der konsultierte Arzt stellte eine Eierstocksgeschwulst fest und schickte Patientin zwecks Operation in die Frauenklinik.

Befund: Mittelgroße Frau mit mäßig entwickelter Muskulatur und stark reduziertem Fettpolster. Schleimhäute blaß (Hämoglobingehalt nach Sahli 62 Prozent).

Lunge: Grenzen normal und verschieblich. Über der rechten Spitze Schallverkürzung. Im oberen Drittel des Sternums etwas nach links geringe Dämpfung. Über der linken Spitze und links vorn im Vergleich zu rechts abgeschwächtes Atmen. Überall Vesikuläratmen.

Herz: Grenze nach links verbreitert. Spitzenstoß außerhalb der Mammillarlinie. An der Spitze hört man ein kurzes systolisches Geräusch.

Durch die äußerst schlaffen Bauchdecken fühlt man einen ovalär gestalteten, sehr beweglichen unregelmäßigen Tumor. Der Leibesumfang ist 91 cm.

Die äußeren Genitalien sind ohne Sonderheiten. Der Befund bei vaginaler Untersuchung ist folgender: Die Portio steht links von der Medianlinie und vor der Interspinallinie. Das Corpus ist klein, senil atrophisch, dextrovertiert. Oberhalb des Beckens liegt ein ovalärer, äußerst beweglicher, an der Oberfläche unregelmäßig gestalteter, teilweise derber Tumor von praller Konsistenz. Die linken Adnexe sind isoliert nicht zu tasten. Trotzdem hat man den Eindruck, daß rechts ein Stiel zum Tumor führt. Im Douglas keine Knötchen.

Ascites nicht nachweisbar.

Urin: klar, frei von Eiweiß und Zucker.

Diagnose: Ovarialtumor (wahrscheinlich von der rechten Seite ausgehend).

2. Juni 1916. Operationsbericht: Operateur: Geh. Rat Prof. Dr. Menge: Die Operation wird in Sakralanästhesie ausgeführt; nur ganz zu Beginn werden einige Tropfen Narkotikum zur psychischen Beruhigung gegeben.

Längsschnitt in der Medianlinie, nach Eröffnung der Peritonealhöhle präsentiert sich ein etwa doppelkindskopfgroßer, cystischer Tumor von vorwiegend ovaler Form und teilweise gebuckelter Oberfläche. Die Tube ist auf den Tumor heraufgezogen. Der Tumor geht von der linken Seite aus und hat einen sehr breiten und langen Stiel. Es wird der Tumor über zentral- und periphergelegten Klemmen abgetragen. Die Klemmen werden durch Umstechungen versorgt. Die rechten Adnexe sind ohne Sonder-

heit, senil atrophisch. Rechts seitlich in der Excavatio vesico-uterina etwa zwei überbohnengroße, gelblich schimmernde subperitoneal gelagerte Knötchen, die isoliert exstirpiert werden. Nirgends sonst im Peritoneum sind Knötchenbildungen nachweisbar. Kein Ascites.

Der aufgeschnittene Tumor gibt keine Anhaltspunkte für Malignität.

Etagennaht (Peritoneum und Fascie, Katgut fortlaufend), durchgreifende Seitenknopfnähte.

Operation: Ovariotomia sinistra, Salpingectomia sinistra bei linksseitigem Ovarialtumor, zurück bleibt der Uterus und die rechten Adnexe (Tube und Ovarium). Die Wundheilung geschah per primam, sodaß Patientin am 17. Juni 1916 entlassen werden konnte, mit dem Anraten, sich in einem Vierteljahr wieder vorzustellen.

Patientin kommt am 9. November 1916 wieder wegen Drückens im Leib, Kreuzschmerzen, Magenbeschwerden und Stuhlverstopfung. Seit 4 Wochen traten noch Erbrechen und Appetitlosigkeit hinzu. Sie wird wieder in die Klinik aufgenommen.

Befund: Der Leib ist weich und eindrückbar. Man tastet in der Tiefe des Beckens keine Resistenzen. In der Scheide schleimig-eitriges Sekret. Die Portio ist schwer einstellbar.

Rectovaginal: Die Portio ist etwas kreuzbeinwärts verschoben. Das Corpus ist klein, senil, in exquisiter Retroposition, d. h. unmittelbar unter dem Promontorium. Die vordere Scheidenwand ist etwas herabgedrängt durch einen im vorderen Douglas sich ausdehnenden breiten Tumor, der nach rechts über die Medianlinie herüberreicht und links seitlich bis zur Beckenwand herangeht. Hier läuft er im Zellgewebslager aus. Das Rectum ist nicht eingeengt. Im ganzen mag der Tumor die Größe einer Faust haben. Er scheint nicht intraperitoneal zu sitzen, sondern im Zellgewebslager. Der hintere Douglas ist relativ elastisch, doch hat man beim Hochtasten das Gefühl, kleine Knötchen zu tasten. Von den Adnexen ist nichts nachweisbar. Durch den Tumor ist auch die Urethra etwas schief gestellt, sodaß

ein eingeführter Katheder nicht in der sagitalen Medianrichtung, sondern schief aus der Harnröhre hervorragt.

Bei der vorgenommenen Cystoskopie nun sieht man in den linken seitlichen und unteren Partien der Blase außerordentlich stark gewulstete Massen, die sich nach dem Blaseninnern zu vorstülpen. Berge wechseln mit tiefen Tälern in diesem Bilde ab. Die Schleimhaut ist darüber ödematös. Die ganzen Massen bieten den Eindruck eines traubenbeerenartigen Bildes.

Diagnose: Rezidivtumor mit Übergang auf die Blase (sekundäre Retropositio uteri).

15. November 1916: Röntgenbestrahlung.

Die Temperatur war während des Aufenthaltes in der Klinik erhöht, meist um 38°.

Stuhlgang nicht spontan.

26. November 1916: Wird wunschgemäß entlassen.

Auf Anfragen über den weiteren Verlauf der Krankheit teilte mir der Hausarzt Herr Dr. W. mit, daß Frau Sch. „nach außerordentlich schmerzhaftem Krankenlager" am 10. Januar 1917 gestorben ist. Die Geschwulst hatte enorm an Umfang zugenommen. Es bestanden starke Störungen von seiten des Mastdarms und der Blase; zuletzt Oedeme, totale Abmagerung.

Zur Untersuchung liegt der bei der Operation gewonnene Tumor vor, der in Formalinlösung aufbewahrt wurde. Er besteht (s. Skizze) aus einer gut kindskopfgroßen eröffneten, etwas geschrumpften Cyste, in deren Wandung mehrere feste Knoten eingelagert sind. An der Außenfläche sieht man mit Fett durchsetzte Gewebsstücke, die bei der Operation mit abgetragen worden waren. Die Tube ist auf den Tumor heraufgezogen, jedoch nicht mit diesem verwachsen, scheint aber etwas verdickt. Die Fimbrien sitzen der Geschwulst fest auf. In diesem Teile ist die Cystenwand durch daruntergelegene solide Tumormassen nach innen gezogen. Die Außenfläche der Cyste ist bläulich-weiß gefärbt und von vielen erweiterten Venen durchzogen; zum größten Teil ist sie glatt und glänzend. An einzelnen Stellen nimmt man höckerige Vorwölbungen wahr. Die Wanddicke beträgt

durchschnittlich 1—1½ Millimeter. An einzelnen Stellen ist sie dünner und durchscheinend, an anderen in der Nähe der soliden Tumormassen stark verdickt. Die Innenwand hat zum Teil ebenfalls eine glatte glänzende, von Gefäßen durchzogene Oberfläche. An anderen Partien ist eine gelbliche, nekrotisch aussehende Gewebsmasse aufgelagert, die sich leicht abschaben läßt. An drei Stellen zeigt nun die Cystenwand höckerige Vorwölbungen, hervorgerufen durch Tumorbildungen in ihr. Nirgends ist sie von diesen durchbrochen. Der größte der Knoten (I) sitzt in der der Tube nächstgelegenen Wand und bewirkt hauptsächlich die oben erwähnte Einziehung derselben. Er hat etwa die Größe eines Fünf-Mark-Stückes (Längsdurchmesser 3½ cm), eine höckerige Oberfläche und ist von gelblicher Farbe und weicher Konsistenz. Die Höhe beträgt in Maximum 2,3 cm. Der Knoten sitzt der Oberfläche breit auf und geht allmählich in die Cystenwand über. Auf dem Durchschnitt sieht man eine gelbweiße, markige, weiche Masse, die kleine, etwa stecknadelkopfgroße Hohlräume erkennen läßt.

Ein zweiter (II), weit kleinerer rundlicher Knoten (Längsdurchmesser 3 cm, Höhe 1,3 cm) sitzt nicht unweit von dem ersten und ist von ähnlicher Beschaffenheit wie dieser.

Die dritte Tumorbildung (III) finden wir in der dem ersten Knoten gegenüberliegenden Cystenwand. Sie setzt sich aus mehreren Einzelknoten zusammen und nimmt etwa die Fläche eines Markscheines ein (8 cm lang, 6½ cm breit). Ein Knoten ragt durch seine Größe unter den anderen hervor. Er ist rund, hat einen Längsdurchmesser von etwa 3 cm und eine Höhe von etwa 2,5 cm. Die Oberflächenbeschaffenheit und die Konsistenz sind wie bei den anderen. Auf dem grauweiß gefärbten Durchschnitt aber sind zahlreiche linsen- bis erbsengroße dunkler gefärbte Gewebspartien mit kleinen Höhlen, in denen sich zum Teil Blutgerinnsel befindet. Die übrigen Knötchen sind bis bohnengroß und haben auf dem Durchschnitte dasselbe Aussehen, wie die zuerst beschriebenen Tumoren (I und II). Die

Cystenwand ist in diesem Bereiche mehr oder weniger verdickt.

In der Nähe der Tumoren II und III ist je eine kastanien- bzw. pflaumengroße Tochtercyste (C_1 und C_2) in die Wand der Hauptcyste eingelagert. Kleinere und kleinste Cystchen findet man noch an verschiedenen anderen Stellen.

An der Innenfläche der Cystenwand sieht man vereinzelte, leistenartige Vorsprünge, die auf die Entstehung der Hauptcyste aus mehreren Cysten hinweist.

Über die Natur des Tumors, insbesondere, ob eine gutartige oder bösartige Neubildung vorliegt, kann nur die mikroskopische Untersuchung Aufschluß geben, wenn auch der Verdacht auf eine bösartige Neubildung naheliegt.

Zu diesem Zwecke wurden zunächst aus den verschiedensten Knoten, bei den kleineren mit anschließender Cystenwand, sowie Stücke aus der verdickten Cystenwand und aus der Tube geschnitten, eine Zeitlang gewässert und dann mit dem Gefriermikrotom Schnitte angefertigt, die mit Hämatoxylin-Eosin und nach van Gieson gefärbt wurden.

An den Schnitten, die von den kleinen Knoten und der angrenzenden Cystenwand stammen (S_1 und S_2), erkennt man schon mit freiem Auge an der Cystenwand eine leichtgewellte Innen- und eine glattere Außenschicht, die sich teilweise gegen eine mittlere Schicht abgrenzen lassen. Die Färbung dieser Schichten ist auch etwas verschieden; während die Innen- und Außenschicht mehr rotblau tingiert ist, hat die mittlere eine mehr blaue Farbe angenommen. Am Übergang in den Knoten kann man die Innen- und Außenschicht noch ein kurzes Stück verfolgen, während die Mittelschicht sich verbreitert und in den Knoten übergeht.

In der Tumormasse (Schnitte S_1 bis S_4) wechseln rötlich gefärbte mit blau tingierten Partien ab.

Mikroskopisch sieht man an den Schnitten aus den kleinen Knoten und der anschließenden Cystenwand (S_1 und S_2) an der Innenfläche der letzteren streckenweise einen Epithelbelag, betehend aus hohen Zylinderzellen mit basalstehendem, tiefblau gefärbtem, längsovalem Kerne. Die Kernstruktur ist meist undeutlich. Das

Protoplasma ist rötlich gefärbt, durchscheinend und homogen. Flimmerhaare sind nicht nachweisbar. Das Epithel ist überall einschichtig, wo es mehrschichtig erscheint, ist dies durch schräge Schnittrichtungen zu erklären. Über der Knotenbildung ist die Epithelschicht auch stückweise zu verfolgen. Sowohl hier, als auch an der Cystenwand, fehlt an großen Strecken das Epithel. Dies ist wohl zum Teil auf die Prozedur bei Anlegung der Schnitte sowie auf mangelhafte Konservierung des Tumors zurückzuführen, zum Teil kann aber auch schon das Epithel infolge Ernährungsstörungen in corpore zugrunde gegangen sein. An einzelnen Stellen der leichtgewellten Oberfläche senkt sich das Epithel in das darunterliegende Gewebe und bildet kryptenartige Einsenkungen.

Betrachten wir den bindegewebigen Teil der Cystenwand, so lassen sich stellenweise drei Schichten gegeneinander abgrenzen, eine innere, mittlere und äußere, während an anderen Stellen diese ohne merkliche Grenzen ineinander übergehen. An der Innenschicht fallen breite, meist der Cystenwand parallel verlaufende Bindegewebsbündel auf. Die dazwischengelagerten, reichlich vorhandenen Bindegewebszellen haben bald mehr spindelförmige, bald mehr ovale oder sternförmige Gestalt. Ebenso ist auch der Kern bald mehr stäbchenförmig, bald mehr oval. In dieser Schicht finden wir zahlreiche Blutkapillaren und vereinzelte, auffallend weite Venen. Die letzteren sieht man häufiger an der Grenze zwischen Innen- und Mittelschicht verlaufen. Die nicht immer deutlich abgegrenzte Mittelschicht zeigt durchschnittlich ein lockereres Gefüge als die Innenschicht und ist weniger zellreich als diese. Zwischen der Mittel- und Außenschicht verlaufen wieder mehrere Venen. Die Außenschicht nun ist ähnlich beschaffen wie die Innenschicht, nur ist sie zell- und gefäßarmer als diese. Überall, besonders an der Außenschicht, finden wir mehr oder weniger ausgesprochene hyaline Degeneration des Bindegewebes und Kalkplättchen-Einlagerungen.

Die Schnitte durch die verdickte Cystenwand (S_5) lassen von der Struktur nur noch wenig erkennen, da das Gewebe

fast vollkommen hyalin degeneriert ist. Nur um die Gefäße herum ist es noch besser erhalten und zeigt zwischen Bindegewebszellen einzelne Lymphocyten und Leukocyten. Die hyalin entarteten Partien fallen besonders durch ihre Zellarmut auf. An manchen Stellen sind nur noch vereinzelte, blau gefärbte Zellen zwischen dem roten degenerierten Bindegewebe vorhanden.

Am Übergang der Cystenwand in das Tumorgewebe (Schnitte S_1 und S_2) läßt sich die Innen- wie Außenschicht noch eine Strecke gegen die Tumormasse abgrenzen. Die mittlere Schicht verliert sich bald in diese. Der Tumor selbst bietet die mannigfaltigsten Bilder. In den im Präparate dunkelblau gefärbten Stellen sieht man dicht zusammenliegende Geschwulstzellen, die die sonst gut entwickelte Interzellularsubstanz fast vollkommen verdrängen. Die Zellen selbst haben die verschiedensten Formen, rundlich, eckig, längsoval und zackig. Doch sind die Rundzellen am reichlichsten vertreten. Hier haben die Zellen meist einen gut gefärbten Kern mit Kernkörperchen und Kerngerüst. Zum großen Teile sind sie von einem blaurötlich gefärbten Protoplasmaleib umgeben, andere wieder scheinen nur aus dem Kerne zu bestehen. In manchen Zellen sieht man Vakuolenbildung. Ebenso wie die Form wechselt auch die Größe der Zellen außerordentlich.

Nicht allzu selten findet man zwischen diesem Zellengewirre große, mehrere Kerne besitzende, von schwach gefärbtem Protoplasma umgebene Riesenzellen. Die Kerne liegen in den meisten dieser Zellen zentral, manchmal aber auch randständig oder in der ganzen Zelle verteilt. Die Kernstruktur ist oft deutlich. Die Form und Größe der einzelnen Kerne wechselt; sie sind bald rundlich, bald gelappt. Ebenso ist die Zahl der Kerne verschieden (von zwei bis zu zehn Kernen). Die Zellgrenze ist bald deutlich, bald verwaschen. Nicht allzu selten sieht man Vakuolenbildung. Dieses eben beschriebene Bild findet man am Übergang der Wandschicht in die Tumormasse in der Form, daß zwischen den Bindegewebszellen der Wandschicht erst einzelne rundliche Zellen dazwischengelagert sind.

Diese nehmen immer mehr zu, es treten die anderen Zellformen auf, bis das eben beschriebene Bild zustande kommt.

Aus dem Gesagten geht hervor, daß es sich um ein Sarkom handelt, und zwar um ein polymorphkerniges, in dem die Rundzellen vorherrschen und Riesenzellen eingestreut sind.

An der Peripherie des Tumors sind oft recht zahlreiche Lymphocyten, polymorphkernige Leukocyten und Plasmazellen eingestreut. Diese infiltrativen Stromaveränderungen sind wohl, wie es Frankl für das Carcinom tut, auch hier als Reaktion gegen das vordringende Zellmaterial aufzufassen und nicht als echt entzündlicher Vorgang.

Anschließend an diese Bilder, meist mehr nach dem Innern des Tumors zu gelegen, finden sich (sowohl in S_1 wie S_2) mehr rot gefärbte Partien, die durch die Häufigkeit großer Zellen auffallen. Das oft blasig aussehende, gequollene, wenig gefärbte Protoplasma dieser Zellen zeigt häufig Vakuolenbildung. Der Kern ist manchmal noch gut erhalten, oft klumpig, „klecksig“ (R. Meyer), oft auch in Zerfall begriffen. So kann man Zellen finden, in denen nur noch Kernstückchen vorhanden sind.

Dieselben Veränderungen finden wir auch an den Riesenzellen, die hier oft recht reichlich vertreten sind. An manchen dieser Gebilde kann man im Protoplasma Stellen erkennen, die gegen das umgebende Protoplasma abgegrenzt erscheinen, sodaß man den Eindruck hat, daß diese „Riesenzellen“ durch Verklumpung mehrerer Zellen entstanden seien.

Die diese Tumorpartien durchziehende Interzellularsubstanz schließt oft größere Spalten zwischen sich ein, wohl hervorgerufen durch Erweiterung der Lymphräume, infolge Kompression von abführenden Lymphgefäßen.

An anderen Stellen haben sich die Zellen vollkommen aufgelöst. Das Gesichtsfeld ist übersät von Zelltrümmern. Schließlich kann man noch Bilder finden, in denen die abgestorbenen Zellen zu einer fast homogenen rötlich gefärbten Masse zusammengeklumpt sind, in der sich nur einzelne Kerne und Kernstücke durch blaue Färbung stärker abheben.

Das Bindegewebe ist überall mehr oder weniger hyalin degeneriert. Ziemlich häufig findet man Kalkplättcheneinlagerungen. Sämtliche beschriebene Stadien der regressiven Metamorphose finden sich, das möchte ich betonen, auch schon in den aus den kleinsten Knoten stammenden Schnitten (S_1).

Blutgefäße finden wir oft recht reichlich in der Grenzschicht zwischen Cystenwand und Tumor. An einzelnen Stellen sieht man den Einbruch von Tumorzellen in die Gefäße; an einer Stelle ist es auch zur Blutung in das Geschwulstparenchym gekommen. An manchen Gefäßen sind Media und Intima noch gut erhalten, an anderen sind diese nicht mehr zu erkennen, die mit roten Blutkörperchen angefüllten Gefäße sind direkt von Geschwulstzellen umgeben.

Die Schnitte aus den großen Tumoren (S_3 und S_4) zeigen Bilder von ödematösem, nekrotischem Geschwulstgewebe, das nur an einzelnen Stellen, zumeist um Gefäße, noch besser erhalten ist. Durch die günstigeren Ernährungsverhältnisse der Zellen in der nächsten Umgebung der Blutgefäße kann das Gewebe dort länger lebenskräftig bleiben.

An den Schnitten durch die Tube (S_6) ist außer Oedembildung (prallgefüllten Gefäßen und erweiterten Lymphräumen) nichts Pathologisches nachzuweisen.

Wir haben es nach dem Gesagten also mit einem zum großen Teile in regressiver Metamorphose begriffenen polymorphkernigen Sarkom zu tun, das in der Wand eines Kystadenoms liegt, also mit einer Kombinationsgeschwulst. Darunter versteht man nach Krömer Tumoren, „bei welchen sich in ein und demselben Eierstock histologisch und histogenetisch verschiedenartige heterogene Neubildungen entwickelt haben".

Um die Art des Kystoms zu bestimmen, muß einiges über diese noch vorausgesagt werden. In der Einleitung wurde schon erwähnt, daß man zwei Arten von Kystomen unterscheidet, ein Kystadenoma pseudomucinosum und ein Kystadenoma serosum. Wie diese Namen sagen, ist der Inhalt der Cysten verschieden; bei den einen finden

wir Pseudomucin, bei den anderen eine seröse Flüssigkeit. Diese Unterscheidung haben wir vor allem Pfannenstiel zu verdanken, der die Untersuchungen von Hammarsten nachprüfte und deren Richtigkeit bestätigte. Hammarsten nannte den Stoff, den er als Inhalt bei einem Teil der Cysten fand, „Pseudomucin". Dieses ist mit dem früheren Metalbumin identisch, kein Eiweißkörper, sondern ein schleimähnlicher Stoff, welcher sich besonders durch seine schwere Fällbarkeit durch Essigsäure vom echten Mucin unterscheidet. Pfannenstiel verglich nun das Epithel dieser beiden durch ihren Inhalt verschiedenen Kystadenomen und fand, daß das Epithel der Pseudomucinkystome immer einschichtig und ausgesprochen zylindrisch ist und einen basalstehenden Kern aufweist. Das Protoplasma ist von homogener, transparenter Beschaffenheit und zeigt nur ganz feine Körnelung. Dagegen ist bei dem Kystadenoma serosum das Protoplasma gleichmäßig granuliert, gut gefärbt, der Kern mehr mittelständig und größer, sodaß er einen großen Teil der Zelle einnimmt. Außerdem sind Flimmerhaare vorhanden.

In unserem Falle haben wir es also mit einem Pseudomucinkystom zu tun, denn, wie oben beschrieben, finden wir ein hohes einschichtiges Zylinderepithel mit basalstehendem Kerne und schwach rötlich gefärbtem, transparentem homogenem Protoplasma.

In bezug auf die Entstehung unseres Tumors kommen drei Möglichkeiten in Betracht. Die erste, daß es sich um ein primäres, solides Sarkom gehandelt haben könnte, in dem sekundär durch Erweichung Cysten entstanden wären, ist durch den Befund des eben beschriebenen Epithels an der Cystenwand ausgeschlossen. Zweitens wäre die Möglichkeit vorhanden, daß ein in einem anderen Organe (Uterus, Darm, Mamma usw.) sich entwickeltes Sarkom Metastasen in der Wand des Kystoms gesetzt hätte. Dafür aber ist wenig Wahrscheinlichkeit vorhanden. In der Krankengeschichte wären höchstens die Angaben über Magenschmerzen, Erbrechen, Stuhlverstopfung in diesem Sinne zu verwerten. Dagegen spricht aber der klinische

Befund und der Verlauf, die nirgends für diese Annahme Anhaltspunkte geben. Bei dem anatomischen Befunde könnte eventuell die Bildung der Tumorknoten an verschiedenen Stellen der Cystenwand für diese Annahme geltend gemacht werden in dem Sinne, daß ein in einem anderen Organe entwickeltes Sarkom gleich mehrere Metastasen an verschiedenen Stellen der Cystenwand gesetzt hätte. Die einzelnen Knoten zeigen aber verschiedene Stadien der Entwicklung und der regressiven Metamorphose sodaß eine Entstehung der Knoten nacheinander wahrscheinlicher erscheint. Da keine stichhaltigen Gründe für die zweite Annahme vorhanden sind, kann man wohl die dritte und nächstliegende Möglichkeit annehmen, nämlich die, daß das Sarkom primär in der Cystenwand entstanden ist.

Aus welchen Zellen des Stromas nun sich das Sarkomgewebe entwickelt hat, läßt sich bei diesem weit vorgeschrittenen Tumor nicht entscheiden; irgendwelcher Zusammenhang mit einer besonderen Gewebsart ist nicht vorhanden. An einzelnen Stellen ist, wie oben erwähnt, das Sarkomgewebe zwischen weiten nekrotischen Partien um die Gefäße herum noch besser erhalten, da die Gewebszellen dort günstigere Ernährungsbedingungen finden. Eine perivaskuläre Anordnung aber, die sonst ziemlich häufig in Sarkomen anzutreffen ist, finden wir in unserem Tumor nicht. Auf die Entstehung der Pseudomucinkystome näher einzugehen, erübrigt sich, da bis heute darüber noch so gut wie nichts bekannt ist und sich all das Gesagte nur auf Vermutungen und Hypothesen aufbaut. Nur soviel sei gesagt: Von einem Teil der Autoren (Marchand, Steffeck, Stratz, v. Velits, Hofmeier u. a.) wird das Follikelepithel als Ausgangspunkt der Pseudomucinkystome angesehen. Auch Pfannenstiel neigt zu dieser Auffassung. Doch sind Übergänge von Follikelepithel in das Schleimepithel der pseudomucinösen Kystome bis jetzt nicht beschrieben, die der Kritik anderer Autoren hätten standhalten können. Vor allem Wendeler widerlegte die bis dahin veröffentlichten Befunde. Im übrigen sind mit der

Zeit alle möglichen Hypothesen aufgetaucht, von denen hier nur die von Koßmann und Hanau stammenden genannt seien, da diese anscheinend, soweit ich es beurteilen kann, die meisten Anhänger haben. Die erstere, die auch von Walthard und Wendeler unterstützt wird, sucht die Kystome von embryonal auf die Eierstocksoberfläche verlagerten Epithelien der Müllerschen Gänge abzuleiten. Die zweite Hypothese, der auch Ribbert und Pick beipflichten und zu der auch Frankl und Rob. Meyer neigen, sieht die Pseudomucinkystome als teratoide Bildungen an mit einseitig entwickelter Epithelart.

Wenn auch die Histogenese der Pseudomucinkystome noch vollkommen ungeklärt ist, so scheint doch soviel festzustehen, daß diese auch hinsichtlich ihrer Genese von den serösen Kystadenomen, als deren Matrix heute fast allgemein das Oberflächenepithel angesehen wird, verschieden sind.

Ob irgendwelche ursächliche Zusammenhänge bei der Entstehung der Kombination von Kystom mit Sarkom vorhanden sind, ist noch vollkommen ungeklärt. Nach Krömer müssen solche Kombinationen vorerst noch „als mehr zufälliger Natur aufgefaßt werden, wenn auch gewiß das uns unbekannte ätiologische Moment ein einheitliches sein dürfte".

Da über die Entstehung der Riesenzellen in Sarkomen verschiedene Auffassungen bestehen, oder besser gesagt unter dem Namen „Riesenzellen" Gebilde zusammengefaßt werden, die anscheinend ihrer Entstehung nach verschieden sind, will ich, da sich auch in unserem Tumor Riesenzellen fanden, in Kürze darauf eingehen.

Manche Autoren wollen diese als ein Zeichen besonders energischen Wachstums angesehen wissen; andere wieder sehen in einem Teile der großen vielkernigen Zellen Produkte einer regressiven Metamorphose. Nach Borst stellen die polymorphzelligen und Riesenzellensarkome „Tumoren mit unreifen Zellformen dar, welche in allzu schnellem Wachstum ohne Erreichung des physiologischen Strukturzieles das wettzumachen suchen, was ihnen an Funktions-

fähigkeit abgeht". Borst sieht also als Ursache der Entstehung der Riesenzellen das schnelle Wachstum der Zelle an. Fälle, bei denen die Riesenzellen in dieser Art gedeutet sind, finden wir bei Pomorski und Amann, die je ein „Endothelioma lymphaticum" mit Riesenzellen beschreiben. Pomorski sagt: „An manchen Stellen ist das Wachstum so energisch, daß die Rundzellen einen kolossalen Leib annehmen und in ihnen eine entsprechende reichhaltige Kernteilung auftritt." Amann (Fall 5) ist ähnlicher Meinung und nimmt für seinen Fall an, daß die Endothelien der Lymphbahnen sich in Riesenzellen umgewandelt haben.

Pucher, der, wie schon gesagt, ein Riesenzellensarkom in der Wand eines Kystoms beschreibt, will in seinem Falle die vielkernigen Zellen ebenso aufgefaßt wissen.

Glockner dagegen kommt in den meisten Fällen, in denen er Riesenzellen beobachtete, zu dem Schluß, daß diese Zellen zum größten Teile Degenerationsprodukte darstellen. Er sagt bei einem Spindelzellensarkom mit riesenzellenartigen Gebilden (Fall 12) über letztere: „Die Kerne zeigen vielfach sehr ausgeprägte regressive Erscheinungen, Verklumpung des Chromatins, sodaß ein deutliches Gerüst auch mit starken Vergrößerungen nicht mehr zu erkennen ist. Manchmal entstehen, offenbar durch Verbackung einer größeren Anzahl kleinerer Kerne, riesenhafte Kerne bis zu 72 μ : 36 μ Größe. Von den in den gewöhnlichen Riesenzellensarkomen anzutreffenden Gebilden unterscheiden sich diese Zellen durch die ausgedehnten regressiven Metamorphosen, sodaß ich aus diesem Grunde auch die Geschwulst nicht als Riesenzellensarkom bezeichnen möchte." Ergebnis: „Es handelt sich also in diesem Falle um ein großzelliges Spindelzellensarkom mit zahlreichen riesenzellenartigen Zellen, welche durch regressive Vorgänge aus den gewöhnlichen entstanden sind."

Ähnlich äußerst er sich noch in anderen Fällen. In einem von diesen aber (Fall 36), bei einem Ovarial- und sekundären Tubenkarzinom, beobachtete er auch anders. Er sagt: „Eine große Anzahl dieser Riesenzellen ist jedoch vollkommen frei von regressiven Metamorphosen und zeigt

deutlich Proliferationserscheinungen. Man findet nämlich nicht selten im Innern von Riesenzellen mit zahlreichen Kernen durchaus normale Mitosen . . .“ Er kommt dann zum Schluß, daß es sich zum Teil bei den Riesenzellen auch um Gebilde „mit selbständiger Existenz- und Proliferationsfähigkeit“ handelt.

Es scheint demnach so zu sein, daß beide Arten von Riesenzellenbildungen vorkommen.

In unserem Falle nun konnte man besonders in den Übergangspartien zwischen Wandschicht und Tumorgewebe Riesenzellen finden, die eine deutliche Begrenzung ihres Protoplasmas aufweisen und deren Kernstruktur deutlich zu erkennen war. Kernteilungsfiguren konnte ich nicht beobachten. Doch möchte ich diese Zellen nicht als Degenerationsprodukte auffassen, sondern im Gegenteil, bedingt durch pathologisches Wachstum der Zellen, bei welchem zwar eine Kernteilung zustande kommt, das Protoplasma aber ungeteilt bleibt.

Da die Sarkomzellen in unserem Tumor anscheinand nun ebenso schnell, wie ihr Wachstum erfolgte, der regressiven Metamorphose anheimzufallen scheinen, — finden wir doch in den kleinsten Sarkomknoten schon Gewebszerfall —, wird es uns nicht wundernehmen, wenn auch schon der größte Teil der Riesenzellen Prozesse des Zerfalles, wie undeutliche Zellgrenze und Kernstruktur, Vakuolenbildung usw., erkennen läßt. Diese Zellen sind ebenso, wie die übrigen Zellformen, im Absterben begriffen.

Nun konnte man aber auch noch riesenzellenartige Gebilde erkennen, bei denen man stellenweise Protoplasmateile gegen den Zelleib der scheinbar einheitlichen Riesenzelle abgrenzen konnte. Man hatte den Eindruck, daß die Zellen aneinandergeklebt waren. Ob diese Gebilde wirklich durch „Verbackung“ (Glockner) von mehreren Zellen entstanden sind, möchte ich nicht behaupten, doch spräche dafür auch die Zahl der Riesenzellen, die sich manchmal in dem dem Verfall entgegengehenden Gewebe reichlicher fanden, als in dem noch nicht der regressiven Metamorphose anheimgefallenen.

Anschließend an die Besprechung unseres Falles möchte ich die gleichen und ähnlichen Fälle, die ich in der Literatur finden konnte, folgen lassen. Von mehreren dieser Fälle waren mir genauere Angaben nicht zugänglich.

Fall I. Von Abadie und Bender als Ovarialkystom mit sarkomatöser Degeneration und Peritonealmetastasen beschrieben. Dieser betrifft eine 44jährige Frau. Beginn der Erkrankung wahrscheinlich vor drei Jahren. Allmählich immer stärkere Schmerzanfälle, unregelmäßige Menses. Köliotomie, großer rechtsseitiger polycystischer Ovarialtumor mit starken Verwachsungen und Metastasen auf dem Peritoneum. Tumor nicht entfernt. Tod nach drei Monaten. Die Untersuchung einer Metastase ergibt ein großzelliges Sarkom mit eingestreuten Riesenzellen.

Fall II. Dieser ist von Taylor beobachtet und veröffentlicht. 62jährige Frau, seit 11 Jahren in der Menopause. Pluripara. Seit vier Jahren hat sie beständig blutigen Ausfluß, der auch nach einer Ausschabung und Entfernung eines uterinen Polypen vor 3 Jahren weiter bestand. Seit einem halben Jahre Anschwellung des Leibes. Entfernung eines rechtsseitigen, vielkammerigen Ovarialkystoms, aus dem über 3 Liter einer klaren serösen Flüssigkeit abgelassen werden.

Die Wand des Tumors war glatt, grauweiß, dünn und nur an einer Stelle auf einem Durchmesser von 20 cm bis zu 2½ cm verdickt. Dieses Gewebe war auf dem Durchschnitte blaßrosa, fleischartig und bestand aus spindelzelligen sarkomatösen Elementen.

Fall III ist ebenfalls von Taylor beobachtet und von Parsons veröffentlicht. Es handelt sich um eine 33jährige II-para. Tumor seit einem Jahr bemerkt. Durch Köliotomie entfernt. Er füllte das Abdomen aus und machte den Eindruck eines vielkammerigen Kystoms. Doch war der Inhalt der Cysten so zähflüssig, daß der Tumor im ganzen entfernt werden mußte. Kein Ascites, wenig Verwachsungen. Anfangs guter Verlauf: Nach 14 Tagen unter Wiederauftreten von Fieber Entwicklung neuer Tumormassen. 26 Tage p. o. Tod. Der Tumor erwies sich als Rundzellensarkom.

Fall IV. Ein von Friedländer veröffentlichter Fall von einem sarkomatösen Ovarialkystom mit Sarkomatose des Peritoneums.

Der Tumor stammt von einer 57jährigen Frau, die dreizehnmal geboren hat. Seit 1½ Jahren Schmerzen im Leib; seit 3 Wochen Schwellung der großen Schamlippen hinzugetreten. Sehr schlechter Ernährungszustand. Abdomen kugelig vorgewölbt. Größter Leibesumfang 97 cm. Deutlich fluktuierender, großer Tumor. Vordere und hintere Vaginalwand infiltriert. Übelriechender Ausfluß, fortwährendes Harnträufeln. Wegen starker Atemnot wird Patientin auf Drängen hin operiert. 2 bis 3 Liter Ascitesflüssigkeit. Mannskopfgroßer cystischer Tumor mit zahlreichen erbsen- bis kirschgroßen höckerigen Knoten. Keine Verwachsungen. Im Netz ebenfalls Knoten. Tod 6 Tage p. o. an Herzschwäche.

Tumor: Glanduläres Ovarialkystom mit Spindelzellensarkom.

Fall V ist der von Pfannenstiel beobachtete. 47jährige Virgo. Menstruation seit einem Jahre zuweilen aussetzend. Seit vielen Jahren unbedeutende Schmerzen im Leibe. Vor 6 Wochen mehrere Tage sehr heftige Schmerzen.

Tumor bis zum Nabel reichend. Genesung. Später erneute Erkrankung. Tod 3½ Monate p. o. Todesursache nicht bekannt, vermutlich Rezidiv.

Mannskopfgroße einkammerige Cyste des linken Ovariums mit einer handtellergroßen, plattenartigen Verdickung in der Nähe des Stieles. In dieser Gegend vereinzelte kleine, papilläre Wucherungen, auch sonst nicht ganz glatt.

Papilläres Kystadenom mit großzelligem Rund- und Spindelzellensarkom.

Fall VI. Von Cullen veröffentlicht.

Ein Teil des großen, eine Hauptcyste enthaltenden Kystoms war multilokulär. In der großen Cyste zahlreiche papilläre Partien. Dicht neben solchen fanden sich in der Hauptcyste mehrere bis erbsengroße flache Knoten, die wegen ihres Zellreichtums als Sarkom angesprochen wurden.

Fall VII von Eden veröffentlicht.

Der Tumor stammt von einer 35jährigen Frau, die die Geschwulst schon 3½ Jahre trug. In der Hauptcyste eines multilokulären Ovarialkystoms fand sich an der Innenwand ein wallnußgroßer Knoten von fibrosarkomatöser Beschaffenheit. Heilung.

Die Fälle VIII, IX, X stammen aus dem Czernyschen Material und sind von Zangemeister veröffentlicht. Bei dem ersten (Zangemeisters Fall 14) handelt es sich um eine 57jährige Frau, die siebenmal geboren hat. Seit einem Vierteljahre Anschwellen des Leibes. Erst seit 14 Tagen Schmerzen und Inkontinenz der Blase. Operation. Ascites; keine Verwachsungen. Heilung. (12 Jahre p. o. noch gesund.)

Der Tumor besteht aus großen und kleinen, zum Teil sehr dünnwandigen Cysten, die ein klares, dünnes Sekret enthalten, zum Teil aus wabenähnlichem, kleinfächerigem, mehr colloid aussehendem Gewebe.

Mikroskopische Diagnose: Kystadenoma sarcomatodes cylindrocellulare.

Der zweite Fall (Z's. Fall 26) betrifft eine 51jährige VI-para. Seit 5 Jahren Menopause. Vor 18 Tagen morgens plötzlich heftige Schmerzen im Leibe. Danach fühlte Patientin „etwas Festes" in demselben. Bei der Operation ergießt sich aus der Bauchhöhle eine große Menge gelatinöser, fadenziehender Flüssigkeit.

Der rechtsseitige Tumor ist ein colloides, multilokuläres Kystom (20×18×10), von der Form einer starken Plazenta. Er zeigt drei kreisförmige bis talergroße Öffnungen (Rupturstellen).

Anatomische Diagnose: Cystosarkom des rechten Ovariums mit Perforation in die Bauchhöhle.

Mikroskopische Diagnose: Adenosarkom.

Fall X. (Z's. Fall 28.) 48jährige Frau; zehn normale Geburten. Seit einem Jahre ist der Leib dicker, seit 14 Tagen rasches Wachstum. Menstruation regelmäßig, die letzte vor drei Wochen. Starke Schmerzen im ganzen Abdomen, besonders nach den Genitalien und dem Kreuze ausstrahlend. Abdomen stark kugelig aufgetrieben.

Zweimannskopfgroße glattwandige Geschwulst. Der Tumor beteht aus einem multilokulären, cystischen Hauptteil mit derben Wandungen und einem kindskoptgroßen, festeren, an der Basis sitzenden Nebenanteil. Diagnose: Proliferierendes Adenokystom mit maligner Degeneration (alveoläres Spindel- und Rundzellensarkom), an einzelnen Stellen karzinomähnliche Partien).

Drei Monate nach der Operation trat eine Geschwulst im Unterleib links (l. Ovarium?) auf, zu gleicher Zeit Ascites.

Fall XI. Vinzent veröffentlicht drei Beobachtungen von sehr spätem Rezidiv bei Kranken, die wegen entarteter Kystome des Ovariums operiert worden waren. Die dritte Beobachtung bezog sich auf eine Patientin, die erst 8 Jahre nach der Operation eines multilokulären Kystoms, in dem epitheliale und sarkomatöse Partien nachgewiesen waren, wieder wegen eines Rezidivs zur Operation kam. Nach 2 Jahren erneutes Rezidiv, dritte Laporatomie, der die Kranke erlag.

Fall XII. Lovrich demonstriert auf der 10. Sitzung des ungarischen Ärztevereins 1897 ein sarkomatös entartetes, mannskopfgroßes Kystom.

Der Tumor, von einer 36jährigen Frau stammend, war mit der Bauchwand und den Därmen fest verwachsen. Stiel 1½mal gedreht.

Diagnose: Kystoma multilokulare papilliferum (Flimmercylinderepithel der Cystenwand) mit sarkomatösen Knoten.

Tod 4 Tage p. o. Todesursache: linsengroße Läsion des Dünndarms mit Peritonitis.

Fall XIII und XIV betreffen zwei von Rob. Meyer veröffentlichte Fälle von Myxoidkystom kombiniert mit Sarkom.

Der erste wurde bei einer 18jährigen Patientin beobachtet. Tumor weit größer als mannskopfgroß. Ein halbes Jahr nach der Operation Sarkom am Nabelring, bei der Sektion Metastasen am Omentum maius. Die zweite Patientin lebte noch 6½ Jahre nach der Operation.

Fall XV ist der von Krömer erwähnte.

Das Pseudomucinkystom mit einer markigen, soliden Wandpartie (perivaskuläres Sarkom), die zuerst übersehen worden war, stammt von einer im Klimakterium befindlichen Frau. Ein Jahr p. o. Rezidiv (Collum uteri). Tod etwa drei Monate später.

Fall XVI. Der schon mehrfach angeführte Fall Puchers von einem Riesenzellensarkom in der Wand eines Ovarialkystoms wurde bei einer 41jährigen O-para beobachtet. Menstruation bis vor $^3/_4$ Jahren regelmäßig, seit dieser Zeit wiederholt Störungen und größere Pausen. Ein Größerwerden des Bauches wurde schon seit 2 Jahren bemerkt, seit 6—7 Wochen rapides Wachstum. In letzter Zeit zunehmende Schmerzen im Abdomen und Harndrang. Verwachsungen. Intraligamentär sitzende, mannskopfgroße, einkammerige Ovarialcyste mit zwei in das Lumen vorspringenden Knoten. Mikroskopisch: Cystenwand, Cylinderepithel mit großem Kerne und gekörntem Protoplasma. In einer Tochtercyste Papillenbildung.

Das Sarkomgewebe weist an manchen Stellen so viel Riesenzellen auf, daß diese Stellen „ohne weiteres einer Epulis oder sonst einem myelogenen Riesenzellensarkom angehören könnten".

Ein Jahr p. o. noch vollkommen gesund. Zwei Jahre p. o. ein Mammakarzinom radikal operiert.

Fälle von Endotheliomen kombiniert mit Kystomen wurden von Rosinski und Haacke mitgeteilt. Rosinskis Fall 2 stellt ein Kystadenom mit gleichzeitigem Endotheliom dar.

Die Innenfläche der Cystenwand ist mit einem sehr hohen Cylinderepithel mit becherzellenähnlichen Elementen ausgekleidet.

Haacke berichtet über einen ähnlichen Fall. 31 Jahre alte III-para. Menses früher regelmäßig. Seit etwa einem halben Jahre zunächst schwach und postponierend, alle 5—6 Wochen. Seit 3 Monaten wieder alle 4 Wochen, hält aber bis zu 14 Tagen an und ist mehr profus. Seit $1^1/_2$ Jahren zeitweise auftretende Schmerzen. Seit einem halben Jahre

zunehmende Beschwerden; jetzt sehr heftige Schmerzen. Etwas Urindrang. In letzter Zeit abgemagert, zeitweise Erbrechen.

Rechtsseitiger polycystischer Tumor von 3950 g Gewicht, mit teils derben Partien. Wenig Ascites. Art des Kystoms nicht beschrieben. In der Wand Zellwucherungen, die nach Verfassers Meinung vom Endothel ausgehen (Endotheliom). Über den weiteren Verlauf keine Mitteilungen.

Lange beschreibt ein Endotheliom mit einem Kystoma serosum simplex, das er als „wahre Mischgeschwulst" auffaßt.

41jährige Nullipara mit linksseitigem Ovarialtumor, bestehend aus einer einkammerigen Cyste (Kystoma serosum simplex) und einem kleinen Teil, der sich als Endotheliom erwies.

Die Kranke ging trotz frühzeitiger Operation $1^1/_2$ Jahre später an allgemeiner Ausbreitung des Endothelioms zugrunde.

Zweimal fand ich auch Fälle, bei denen gleichzeitiges Vorkommen von Karzinom und Sarkom in Kystadenomen mitgeteilt wird.

Taylor erwähnt noch einen dritten von Simoff veröffentlichten Fall, diesen konnte ich in der Literatur nicht finden.

Pfannenstiel teilt in seiner Arbeit über die papillären Geschwülste des Eierstocks (Fall 39) folgendes mit: 37jährige Frau mit etwas kachektischem Aussehen. Diese hat dreimal geboren, zweimal abortiert. Letzte Geburt vor vier Monaten. Vor drei Monaten im Anschluß an eine puerperale Spätblutung Schmerzen und Stärkerwerden des Leibes (rasch zunehmend). Leibesumfang 99 cm. Viel Ascites.

Der linksseitige Tumor, der zum Teil aus vielen kleinen Cysten, zum Teil aus solidem Gewebe besteht, ist etwa apfelgroß. Schon sechs Wochen nach der Operation wieder Ascites und einen mannskopfgroßen Tumor der anderen Seite. 3 Monate p. o. Tod.

Mikroskopische Diagnose: Adenocarcinoma papillare. An einzelnen Stellen waren aber die Bindegewebszellen in derartig gedrängter und massenhafter Entwicklung,

„daß dadurch umfänglichere Knoten von großen runden und spindeligen Zellen inmitten eines kaum erkennbaren Fasergerüstes entstanden waren und man von einer sarkomatösen Struktur des Stromas sprechen konnte".

Der zweite Fall ist von Alfieri bekanntgegeben. Die Präparate stammen von einem mannskopfgroßen, teils cystischen, teils soliden Ovarialtumor, welcher bei einer 46jährigen Frau operativ entfernt worden war. Die Cysten sind mit mehrschichtigem (!!) Epithel ausgekleidet. Die soliden Partien bieten teilweise das Bild eines kleinzelligen Sarkoms, teilweise das eines Karzinoms.

Diagnose: Sarko-cystocarcinoma.

Neben diesen Fällen fand ich nicht weniger als 17mal Erwähnungen von „Cystosarkomen" oder sogar von „Kystoma sarkomatosum". Die Literatur von diesen Fällen war mir zum Teil nicht zugänglich, zum Teil war aus der Beschreibung nicht ersichtlich, ob wirklich eine Kombinationsgeschwulst oder ein Sarkom mit Erweichungscysten oder eine Follikelcyste mit sarkomatöser Degeneration vorlag. Ich führe die Fälle in der Literaturangabe mit auf, vielleicht kann von anderer Seite über einen Teil derselben Aufklärung gegeben werden.

Außer der sarkomatösen Entartung von Kystadenomen wurde auch eine sarkomatöse Degeneration von Dermoidcysten beobachtet. Wie es scheint, ist dieser Befund gar nicht so selten. Hierbei müssen nach Pfannenstiel die Fälle, bei welchen die maligne Neubildung von dem Ovarialstroma ausgegangen ist, also eine richtige Kombinationsgeschwulst vorliegt, von denjenigen getrennt werden, bei denen eine maligne Proliferation des Dermoidgewebes selbst vorhanden ist, die also gewissermaßen „als tumor in tumore" entstanden sind.

Erstere wurden beschrieben von Unverricht, Flaischlen, Biermann, Thornton, Marchand, Pomorski, Faguet, Neumann u. a. Der Fall von Neumann ist besonders interessant, weil die maligne (peritheliale) Degeneration sich in einer Dermoidcyste eines überzähligen Eierstockes befand.

Von der zweiten Gruppe, die also keine Kombinationstumoren sind, sondern eine maligne Entartung des selbst schon proliferationsfähigen Bindegewebes darstellen, sind Fälle von Melanosarkom von Amann und Lorrain beschrieben.

Zum Schlusse sei noch kurz Schwertasseks Fall angeführt, der eine mit einem Teratom kombinierte, sarkomatös degenerierte Ovarialcyste darstellt.

Der Tumor stammt von einer 49jährigen Frau. Menses seit 3 Jahren vierwöchentlich, 8 Tage anhaltend. Patientin hat sechsmal geboren, viermal abortiert. Schon vor 14 Jahren (!) bemerkte sie eine Vergrößerung des Leibes. Vor 10 Jahren wurde ihr bereits von ihrem Hausarzt zur Operation geraten. Seit 6 Wochen rasches Wachsen des Unterleibes, Übelkeit und Schmerzen. Die zweimannskopfgroße Cyste, bei der mehrere Sarkomknoten in der Wand der Cyste eingelagert sind, ist mit zwei Dermoidcysten kombiniert. Die Natur der großen Cyste ließ sich nicht mehr feststellen, da die Innenwand keine epitheliale Auskleidungen mehr erkennen ließ und meist schon in nekrotischem Zerfall begriffen war. Schwertassek ist der Meinung, daß es wahrscheinlich ein „einfaches Kystom" gewesen sei, in dessen Wand sarkomatöse Degeneration eintrat.

Das Sarkom bot die verschiedensten Bilder, Spindelzellen-, Rundzellen- und Alveolarsarkom wechselten miteinander ab. Auch Riesenzellen waren vorhanden.

Über den weiteren Verlauf der Krankheit ist nichts bekannt.

In diesem Falle bleibt es also ungeklärt, ob wir eine Kombination von drei Geschwulstarten — Kystom, Sarkom und Teratom — vor uns haben, oder ob es sich bei dem „einfachen Kystom" nur um eine Retentionscyste handelte.

Vergleichen wir die angeführten Fälle, soweit dies die oft mangelhaften Angaben zulassen, unter sich und mit dem unsrigen, so finden wir manche Ähnlichkeit.

Die Sarkomstruktur scheint in den Fällen 1, 5, 6, 16 der in unserem Tumor ähnlich gewesen zu sein.

Die Art des Kystoms ist oft nicht angegeben, doch sind sowohl Pseudomucinkystome (Fall 4, 15, 18), als auch seröse Kystadenome (Fall 5, 6, 12, 16, 21) vertreten. Ein dem unsrigen ganz analoger Fall ist unter diesen nicht vorhanden.

Die Größe der Tumoren wechselt (apfelgroß, Fall 21) bis zweimannskopfgroß (Fall 10, 23), doch haben die Tumoren meist einen beträchtlichen Umfang und füllen mehr oder weniger das Abdomen aus.

Die Größe der Sarkomknoten ist auch verschieden; bald stellen sie einen großen Teil des Tumors dar (Fall 10), bald sind sie nur als geringe Vorwölbungen der Cystenwand zu erkennen (Fall 6, 15).

Daß diese auch übersehen werden können, geht aus Krömers Mitteilungen sehr schön hervor.

Die Patientin kam ein Jahr nach Entfernung eines Pseudomucinkystoms in vollkommen kachektischem Zustande zur Kontrolluntersuchung. Es wurde als Ursache ein maligner Collumtumor (perivaskuläres Sarkom) festgestellt. „Die Nachuntersuchung des primären Tumors ergab in der Stielgegend eine markige, solide Wandpartie, deren histologische Zusammensetzung dem Portiotumor glich. Die Sektion lieferte den Beweis für die weit vorgeschrittene Ausbreitung des Rezidivs, welches sich von der Stumpfgegend des Primärtumors kontinuierlich in alle umgebenden Beckenlymphbahnen und -drüsen sowie in den Uterus hineingeschoben hatte."

Ähnliche Fälle sind von Lunckenbein und Kurz in der Münch. med. Wochenschrift mitgeteilt.

Lunckenbein bringt zwei Fälle von Portiokarzinom, deren Primärherde er in der Wand von je einem Ovarialkystom vermutet, die früher durch Laporatomie entfernt, aber nicht mikroskopisch untersucht worden waren.

Kurz berichtet von einer 23jährigen Gravida, die an malignen Lungenmetastasen starb. Die Frau war vor mehreren Jahren an einer harmlos aufgefaßten Ovarialcyste operiert worden. Diese war nicht mikroskopisch untersucht, doch hätte nach Aussage des Operateurs „die Wand der

Cyste an einer kleinen Stelle vielleicht den Verdacht einer Degeneration erwecken können".

Diese Fälle lehren die Notwendigkeit einer genauen mikroskopischen Untersuchung sämtlicher Ovarialkys ome und -cysten, auch der anscheinend gutartigen. Nach Krömers Erfahrung ist besonders die Stielregion ein beliebter Sitz maligner Herde.

Vergleichen wir die klinischen Befunde miteinander, so finden wir in einzelnen, teilweise in der Entwicklung schon weit vorgeschrittenen Fällen die Angabe, daß wenig oder keine Verwachsungen vorhanden waren (Fall 3, 4, 5, 8, 9). Diese Beweglichkeit des Tumors, wie sie auch bei unserer Kranken beobachtet wird, kann nur die Diagnosenstellung erschweren.

Ascites wird manchmal gefunden, manchmal fehlt er.

Einmal ist Stieldrehung (Fall 12), einmal Ruptur der Cyste (Fall 9) gesehen worden.

In einzelnen Fällen ist das schnelle Auftreten von Rezidiven bemerkenswert. So auch bei unserer Kranken, wo wir das Rezidiv schon nach 5 Monaten wieder zu einer faustgroßen Geschwulst angewachsen finden. Parsons (Fall 3) beobachtet schon ein Rezidiv nach 14 Tagen, das am 26. Tage nach der Operation zum Tode führt. Im Falle 10 haben wir nach drei Monaten ein Rezidiv auf der anderen Seite, wahrscheinlich vom anderen Ovarium ausgehend.

In diesen drei Fällen handelt es sich um ein Rundzellen- oder polymorphzelliges Sarkom, also um Sarkomformen, die bekanntermaßen bösartig sind.

Besonders maligner Art ist auch Pfannenstiels Cystadenocarcinosarkom, bei dem schon 6 Wochen nach der Operation ein mannskopfgroßer Tumor der anderen Seite beobachtet wird.

Über ein Spätrezidiv (nach 8 Jahren!) berichtet Vinzent (Fall 11).

Primäre Doppelseitigkeit finden wir nicht angegeben, nur einmal tritt das Rezidiv auf der anderen Seite auf, wahrscheinlich vom anderen Ovarium ausgehend (Fall 10).

Pfannenstiels Fall (21) können wir hier nicht mitrechnen, da es sich um ein Karzinom handelt, das bekanntermaßen häufig — nach Pfannenstiel sogar in der Regel (90,9 Prozent) — doppelseitig ist, während das Sarkom weniger Neigung zu Doppelseitigkeit zeigt (33 Prozent, Pfannenstiel).

Die erwähnten Metastasen betreffen das Peritoneum und Netz (Fall 1, 4 und 13), sowie den Uterus (Fall 15).

Das Alter der Kranken schwankt zwischen 31 und 62 Jahren. Auffallend ist, daß nur eine jugendliche (18jährige, Fall 13) Kranke vertreten ist.

Diagnostisch ist für uns die Frage von Interesse, ob es möglich ist, die maligne Degeneration eines Kystoms — wenn möglich im Beginne — zu erkennen. Im allgemeinen wird dies nicht der Fall sein, denn die meisten Symptome, die wir hierbei finden, können wir auch bei anderen Tumoren antreffen. Doch kann in einzelnen Fällen durch Zusammentreffen mehrerer Erscheinungen die Diagnose einer malignen Degeneration wahrscheinlich gemacht werden.

Oft finden wir den Vermerk, daß der Tumor schon längere Zeit bestanden habe, plötzlich aber rapid gewachsen sei. Wenn diese Angaben auch individuell wechseln und ein rasches Wachstum auch bei gutartigen Kystomen beobachtet wird, so kann sie doch schon von Nutzen für die Diagnose sein, zumal wenn Menstruationsstörungen, körperlicher Verfall, Schmerzen im Abdomen, Ascites, Appetitlosigkeit usw. dazu kommen. Kann man noch solide, höckerige Knoten in der Cystenwand nachweisen, so wird eine maligne Degeneration des Kystoms sehr wahrscheinlich sein.

Diesen Befund werden wir aber gerade bei den Fällen von beginnender Degeneration nicht erheben können. Hier sind die Beschwerden oft so unbedeutend und gleich denen des gutartigen Kystoms, daß bei der Operation gar nicht an maligne Degeneration gedacht wird, wie dies Krömers Fall zur Genüge veranschaulicht.

Klinisch gehören die Kystome mit sarkomatöser Wanddegeneration zweifellos zu den durchaus bösartigen und sind ihrem Verlaufe nach den Sarkomen gleichzustellen:

denn das Sarkom gibt, sobald es mal entstanden ist, dem Tumor immer mehr seinen Charakter.

Danach richtet sich auch die Therapie. Allein eine frühzeitige Operation kann eventuell noch Heilung bringen.

Wegen der Unmöglichkeit, bei einer großen Anzahl von Ovarialtumoren Malignität auszuschließen, die nach v. Franqué in über einem Fünftel, nach Pfannenstiel sogar in etwa 26 Prozent der Fälle vorhanden ist und wegen der Häufigkeit der Komplikationen auch bei gutartigen Ovarialtumoren, wie Stieldrehung, Infarkt, Cystenruptur, Entzündung und Vereiterung usw. wird wohl heute allgemein jeder Ovarialtumor, sobald er als solcher erkannt ist, operiert.

Die Indikation zur Operation muß bei den Kystomen, auch den anscheinend gutartigen, wegen der Möglichkeit einer malignen Degeneration nur noch strenger gestellt werden.

Vor unangenehmen Überraschungen, bestehend in Rezidiven und Metastasen nach anscheinend „gutartigen" Kystomen, kann sich der Operateur nur dadurch sichern, daß er jedes durch Operation gewonnene Kystom makro- und mikroskopisch aufs genaueste untersuchen läßt.

Am Schlusse sei es mir gestattet, Herrn Geh. Rat Prof. Dr. Menge für Überlassung und Durchsicht der Arbeit, sowie Herrn Privatdozent Dr. Eymer und Herrn Dr. Brauns für die gütige Unterstützung zu danken.

Durchschnitt durch den Tumor.

(Schematische Skizze.)

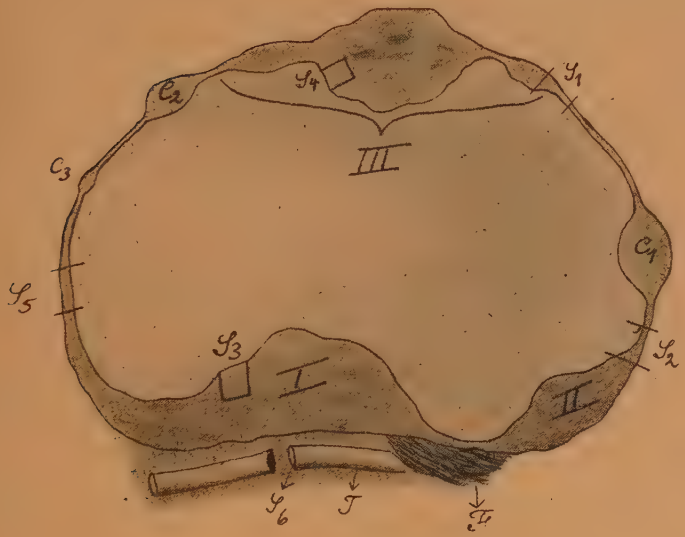

I, II u. III = Sarkomknoten in der Cystenwand.
C_1 = Kastaniengroße Cyste.
C_2 = Pflaumengroße Cyste.
C_3 = Kleine Cyste.
T = Tube.
F = Fimbrien.
S_1 u. S_2 = Schnitte aus den kleinen Sarkomknoten mit anschließender Cystenwand.
S_3 u. S_4 = Schnitte aus den großen Sarkomknoten.
S_5 = Schnitt aus der verdickten Cystenwand.
S_6 = Schnitt aus der Tube.

Nr.	Literatur	Diagnose	Alter ? para	Beginn der Erkrankung	Beschwerden	Menstrua
1	Abadie et Bender	Ovarialkystom mit sarkomatöser Entartung (großzelliges Sarkom mit eingestreuten Riesenzellen)	44 J.	wahrscheinlich vor 3 Jahren	Schmerzen	unrege mäßi
2	Taylor Fall 1	Sarkomatöse Knoten in der Wand eines Ovarialkystoms (Spindelzellensarkom)	62 J. pluri p.	v. 4 Jahren ? s. ½ J. Anschwellung des Leibes	—	s. 4 bestän blutig Ausfl
3	Taylor Fall 2 (Parsons)	Vielkammeriges Kystom mit Sarkom (Rundzellensarkom)	33 J. II p.	seit 1 Jahr bemerkt	—	—
4	Friedländer	Glanduläres Ovarialkystom mit Spindelzellensarkom	57 J. XIII p.	seit 1½ J.	Schmerzen Harnträufeln, starke Dyspnoë	—
5	Pfannenstiel (Fall 48)	Cystadenosarkoma papillare (großzelliges Rund- u. Spindelzellensarkom)	47 J. Op.	vor mehreren Jahren ?	Schmerzen Entkräftung	zuweil aussetz
6	Cullen	Multilokuläres Adenokystoma papillare mit polymorphzelligem Sarkom in der Wand	—	—	—	—

oper. ?	Welches Ovar.	Verwachsungen	Tumor	Ascites Komplikationen	Heilung Rezidiv Tod
nein	r.	ja	Großer polycystischer Tumor	Metastasen auf dem Peritoneum	Tod nach 3 Monaten
ja	r.	—	Vielkammeriges Ovarialkystom, dessen Wand nur an einer Stelle in einem Durchmesser von 20 cm verdickt ist bis zu 2½ cm. Tumor bis zur Leber reichend. 3 Liter Inhalt	—	—
ja	—	wenig	Vielkammeriges Kystom, das das Abdomen ausfüllt	kein Ascites	14 Tage p. o. Rezidiv 26 Tage p. o. Tod
ja	r.	keine	Mannskopfgroßes, glanduläres Ovarialkystom mit einer Anzahl harter Knoten an einer umschriebenen Stelle d. Wand der Hauptcyste	Sarkomatose des Peritoneums Ascites	Tod 6 Tage p. o.
ja	l.	wenig	Mannskopfgroße, einkammerige Cyste mit einer handtellergroßen plattenartigen Verdickung	kein Ascites	3½ Monate p. o. Tod. (vermutlich (Rezidiv)
ja	—	—	Großes, eine Hauptcyste enthaltendes, multiloculäres Kystom mit papillären Partien und mehreren bis erbsengroßen flachen Knoten	—	—

Nr.	Literatur	Diagnose	Alter ? para	Beginn der Erkrankung	Beschwerden	Menstrua
7	Eden	Multilokuläres Ovarialkystom mit Fibrosarkom in der Wand	35 J.	vor 3½ Jahren	—	—
8	Zangemeister (Fall 14)	Kystadenoma Sarkomatodes cylindrocellulare	57 J. VIIp.	s. $^1/_4$ J. Anschwellen des Leibes	Blaseninkontinenz seit 14 Tagen Schmerzen	meist reg mäßig nicht be stark
9	Zangemeister (Fall 26)	Colloides multilokuläres Kystom(mikroskopisch Adenosarkom)	51 J. VIp.	—	vor 18 Tag. heftige Schmerzen im Leib	Menopau
10	Zangemeister (Fall 28)	Proliferierendes Adenokystom m. maligner Degeneration. (alveol. Spindel- und Rundzellensarkom)	48 J. X p.	Seit 1 Jahre Leib dicker, seit 14 Tag. rasches Wachstum	Schmerzen (bes. seit 14 Tagen)	regelmäß
11	Vinzent (Fall 3)	Multilokuläres Kystom mit epithelialen und sarkomatösen Partien	—	—	—	—
12	Lovrich	Kystoma multilokulare papilliferum mit sarkomatösen Knoten in der Cystenwand	36 J.	—	—	—
13	R. Meyer (Fall 2)	Myxoidkystom kombiniert mit Sarkom	18 J.	—	—	—

oper. ?	Welches Ovar.	Verwachsungen	Tumor	Ascites Komplikationen	Heilung Rezidiv Tod
ja	—	—	In der Hauptcyste eines multilokulär. Kystoms ein wallnußgr. Knoten	—	Heilung
ja	l.	wenig	Multilokuläre Cyste	Ascites	Heilung (12 J. p. o. gesund)
ja	r.	wenig	Tumor ohne Inhalt. Form einer starken Plazenta 20 × 18 × 10	Ascites, Cystenruptur	—
ja	r. (Rez. l. ?)	ja (stark)	Der ganze Tumor zweimannskopfgroß. Multilokulärer, cystischer Tumor mit einem kindskopfgroßen höckerigen Nebenanteil	Ascites	nach 3 Monaten Rezidiv l. (linkes Ovarium ?)
ja nach 8 J. 2. Operat., nach 2 weit. Jahr. 3. Operat.	—	—	Multilokuläres Kystom	—	Spätrezidiv nach 8 Jahren, nach 2 weiteren Jahren wieder Rez. Tod
ja	—	ja (stark)	Mannskopfgroßes, multilokuläres Kystom mit Sarkomknoten in der Wand	Stieldrehung	Tod 4 Tage p. o. Ursache linsengroße Läsion des Dünndarms bei der Oper. Peritonitis
ja	—	—	Kystom weit größer als mannskopfgroß	—	½ Jahr n. d. Operat. Sarkom am Nabelring, b. d. Sektion Metastasen a. gr. Netz

Nr.	Literatur	Diagnose	Alter ? para	Beginn der Erkrankung	Beschwerden	Menstrua
14	R. Meyer (Fall 3)	Myxoidkystom mit Sarkom	—	—	Anämie	—
15	Krömer	Pseudomucinkystom mit perivaskulärem Sarkom in der Wand	Klimakterium	—	—	—
16	Pucher	Papilläres Kystadenom mit Riesenzellensarkom in der Wand	41 J. Op.	Vor 2 J. ? seit 6—7 Wochen rapides Wachstum	Schmerzen Harndrang	wiederh Störung und grö Pause
17	Eigener Fall	Pseudomucinkystom mit sarkom. Wanddegeneration (polymorphzellig. Sarkom m. Riesenzellen)	50 J. VIIp.	Vor etwa ½ Jahre	Schmerzen	unrege mäßig, mit grol Pause
18	Rosinski (Fall 2)	Ovarialkystom kombiniert mit Endotheliom (Cyste mit sehr hohem Cylinderepithel ausgekl.)	—	—	—	—
19	Haacke	Ovarialkystom mit Endotheliom kombiniert	31 J. IIIp.	vor ½ Jahre	Schmerzen, Urindrang, Abmagerung	unrege mäßig
20	Lange	Kystoma serosum simplex mit Endotheliom kombiniert	41 J. Op.	—	—	—

oper. ?	Welches Ovar.	Verwachsungen	Tumor	Ascites Komplikationen	Heilung Rezidiv Tod
ja	—	—	--	Mannskopfgroßes Myom d. Uterus	Lebt noch 6½ Jahre nach der Operation
ja	—	—	Kystom mit einer markigen soliden Wandpartie	—	1 Jahr p. o. Rezidiv (Collum uteri) Tod etwa 3 Monate später
ja	—	ja	Mannskopfgroße, einkammerige Cyste mit 2 Knoten in der Wand	—	1 Jahr p. o. gesund. 2 Jahre p. o. an Mammakarzinom operiert, radikal entfernt
ja	l.	wenig	Doppelkindskopfgroßer, cystischer Tumor mit mehreren Knotenbildungen in der Wand	Kein Ascites	Nach 5 Monaten faustgroßes Rezidiv m. Übergang auf die Blase. 7 Monate p. o. Tod
—	—	—	—	—	—
ja	r.	—	Polycystischer Tumor (3950 g) mit teils derben Partien in der Wand	wenig Ascites	—
ja	l.	—	Einkammerige Cyste mit einem festeren Teile	—	Tod 1½ Jahre p. o. durch allg. Ausbreitung d. Endoth.

Nr.	Literatur	Diagnose	Alter ? para	Beginn der Erkrankung	Beschwerden	Menstrua
21	Pfannenstiel (Fall 39)	Adenocarcinosarkoma papillare	37 J. IIIp. 2 abrt.	vor 3 Monat. Leib rasch zunehmend	Schmerzen	—
22	Alfieri	Sarco-cystocarcinoma (Cyste mit mehrschichtigem! Epithel ausgekl.)	46 J.	—	—	—
23	Schwertassek	Teratom kombiniert mit sarkomatös degenerierter Ovarialcyste (Cyste = „einfaches Kystom“, Sarkom = teils Rundzellen-, teils Spindelzellen-, teils Alveolarsarkom)	49 J. VI p. 4 abrt.	vor 14 J. seit 6 Wochen rasches Wachstum	Schmerzen, Übelkeit	Sehr reic lich, 8 Tä anhalten alle 4 Woche

oper. ?	Welches Ovar.	Verwachsungen	Tumor	Ascites Komplikationen	Heilung Rezidiv Tod
ja	l. Rez. r.	—	Apfelgroßer Tumor zum Teil kleincystisch, zum Teil solide	viel Ascites	Nach 6 Wochen mannskopfgroßer Tumor d. and. Seite 3 M. p. o. Tod
—	—	—	Mannskopfgroßer, teils cystischer, teils solider Tumor	—	—
ja	r.	—	Zweimannskopfgroße Cyste mit mehreren Sarkomknoten in der Wand, kombiniert mit 2 Dermoidcysten	viel Ascites Gänseeigroße Dermoidcyste des l. Ovariums	Über den weiteren Verlauf keine Nachricht

Literaturangabe.

Aschoff, L.,Pathologische Anatomie, 2. Auflage, 1911.
Amann, Archiv f. Gyn., Band 46.
Baumgarten, Virchows Archiv, Band 97.
Borst, Die Lehre von den Geschwülsten, Wiesbaden 1902.
Bullit, Annal of Gyn. and Ped. Vol. 13 p. 115 (S. Frommels Bericht 1900, p. 527).
Cohn, Zeitschrift f. Geb. und Gyn., Band 12.
Frankl, In Handbuch der gesamten Frauenheilkunde. Herausgegeb. von Dr. W. Liepmann, Band II.
Glockner, Archiv f. Gyn., Band 75 p. 49.
Grouzdew, Archiv f. Gyn., Band 70 (1903) Heft 3.
Derselbe, Zur Frage der Cysten der Corpora lutea etc. Ref. in Frommels Jahresbericht 1905 p. 464.
Gusserow, Charité-Ann. 9, Berliner klin. Wochenschrift, 1868.
Hammarsten, cit. nach Pfannenstiel.
Hanau, cit. nach Pfannenstiel und R. Meyer.
Hofmeier-Schröder, Handbuch der Frauenkrankheiten.
Kapp, J. F.: Über Kystadenoma Pseudomucinosum Ovarii und Pseudomyxoma peritonei. Diss. Leipzig 1899.
Klebs, cit. nach Pfannenstiel.
Koßmann, Zeitschrift f. Geb., Band 1.
Derselbe, Zentralblatt f. Gyn., 1894.
Krömer, In Handbuch der Gynäkologie, herausgegeben von Veit, 2. Aufl. IV_1.
Kurz, Die Malignität bei Ovarialkystomen. Münch. med. Wochenschrift 1909, p. 291.
Lunckenbein, Die Malignität bei Ovarialkystomen. Münch. med. Wochenschrift 1908, p. 2704.
Marchand, Verh. d. Naturf. Gesellschaft, Halle 1879, Band 14.
Derselbe, Beitrag zur Kenntnis der Ovarialtumoren, Halle 1879.
Martin, Krankheiten der Eierstöcke und Nebeneierstöcke, Greifswald 1899.
Meyer, Robert, Zur Histogenese und Einteilung der Ovarialkystome, Monatsschrift f. Geb. u. Gyn., Band 44, 1916.
Derselbe, Verhandl. der pathol. Gesellschaft, 1913.

Nagel, Archiv f. Gyn., Band 31 und 33.
Orthmann, in Martins Handburch der Erkrankungen des Eierstocks p. 333.
Pfannenstiel, Die Erkrankungen des Eierstocks und Nebeneierstocks in Veits Handbuch der Gynäkologie. Band IV_1.
Derselbe, Archiv f. Gyn., Band 48.
Pick, Berliner klin. Wochenschrift, 1906.
Derselbe, Archiv f. Gyn., Band 76.
Derselbe, Zeitschrift für Geb. und Gyn., Band 64.
Pomorski, Zeitschrift f. Geb. und Gyn., Band 18.
Ribbert, Geschwulstlehre.
Steffeck, Zeitschrift f. Geb. und Gyn., Band 19.
Stratz, Die Geschwülste der Eierstöcke, Berlin 1894.
Temesvary, Beitrag zur Pathologie der Ovarialsarkome. Verhandlungen der deutschen Gesellschaft f. Gyn., Bd. VI. p. 746, 1895. Ref. Frommels Jahresbericht, Band 9, 1896.
Veit, Handbuch der Gynäkologie, Halle 1908, 2. Aufl., IV_1.
Velits, v., Zeitschrift f. Geb. und Gyn., Band 17 u. 18.
Virchow, Geschwulstlehre, Band 1.
Waldeyer, cit. nach Pfannenstiel.
Walthard, Zeitschrift f. Geb. und Gyn., Band 49 p. 233.
Wendeler, in Martins Krankheiten der Eierstöcke.
Zacharias, Münch. med. Wochenschrift 1904, p. 1386.
Franqué, v., Erkrankungen des Eierstockes in Handbuch der Frauenheilkunde, herausg. v. Menge-Opitz, 1913.

Spezielle Literatur.

Abadie et Bender, Kyste de l'ovaire à dégénérescence sarkomateuse Soc. anat. Paris, Mai 1905. Ann. de gyn. Sept. p. 558—559 u. La Gyn. 1905 Nr. 6 Dec. p. 542—544 u. Rev. de gyn. T. X. Nr. 2 Mars-Avril p. 349.
Ref. Frommels Jahresbericht, Band 20.
Taylor, Frank, E. The Presence of Sarkomatous Tissue in the Walls of Ovarian Cysts. Trans. Obst. Soc. London. Vol. 47 1905. IV. p. 411—420 und Am. Journ. Obst. Vol. 53 March p. 449 und Journ. Obst. and Gyn. Brit. Emp. Vol. IX. p. 65.
Ref. Frommels Jahresbericht, Band 20.
Derselbe, On Adeno-Cystoma Ovarii Sarkomatodes. Journ. of Obst. and Gyn. Vol. IX p. 268—285.
Ref. Frommels Jahresbericht, Band 20.
Parsons, An Unusual Case of Sarkoma of the Ovary. Trans. of Obst, Soc. of. London. Vol. I p. 48—50.
Ref. Jahresbericht 1904, p. 564 Nr. 337.

Friedländer, Ein Fall von sarkomatösem Kystoma ovarii mit Sarkomatose des Peritoneums.
Diss. München 1891.
Pfannenstiel, J., Über die papillären Geschwülste des Eierstocks. Archiv f. Gynäkologie, Band 48 p. 507.
Cullen, Th. S., Multilokular adeno-papillo-cystoma of the ovary with sarcomatous nodules on the inner surface of one of the cysts.
Amer. Journ. of Obst. Vol. 34 p. 358.
Ref. Jahresbericht, Band 10, 1897.
Eden, T. W., Ovarien Cyst.
Transact. of the Obst. Soc. of London. Vol. 35, 1893 IV. p. 408.
Ref. Jahresbericht, Band 8.
Zangemeister, Beiträge zur klin. Chirurgie, Band 16 p. 397.
Vinzent, E. (Lyon), Drei Beobachtungen von sehr spätem Auftreten eines Rezidivs bei Kranken, die wegen entarteter Kystome der Ovarien operiert worden waren.
Ann. de gyn. et d'obstétr., August 1909.
Ref. Zentralblatt f. Gyn., Band 34_1.
Lovrich, Fall von Cystosarkoma ovarii.
Zentralblatt f. Gyn., Band 22, 1898 p. 83.
Meyer, Rob., Beiträge zur pathologischen Anatomie des Ovariums. Verh. d. deutschen path. Gesellschaft, Band 16 p. 397.
Krömer, in Veits Handbuch der Gyn. und Archiv f. Gyn., Band 65, H. 3.
Pucher, R., Riesenzellensarkom in der Wand eines Ovarialkystoms. Monatsschrift f. Geb. u. Gyn., Band 29, 1909.
Rosinski, Zeitschrift für Geburtshilfe und Gyn., Band 35 p. 215 (Fall 2).
Haacke, Über Geschwulstbildungen endothelialen Ursprungs in einem Ovarialkystom. Diss. Halle 1901.
Lange, Ein Fall von Endothelioma ovarii. Zentralblatt f. Gyn., 1903, p. 65—71.
Simoff, cit. nach Taylor.
Alfieri, E., Sarco-cistocarcinoma dell'ovaio.
La Gin., Firenze, Anno VI., Fasc. 13.
Monatsschrift f. Geb. u. Gyn., Band 30 p. 673.
Zentralblatt f. Gyn., Band 34_1, 1910, p. 744.
Schwertassek, Sarkomatöse Degeneration einer mit einem Teratom combinierten Ovarialcyste.
Archiv f. Gyn. Band 47, H. 3 p. 569.
Unverricht, Breslauer ärztl. Zeitschrift Nr. 2, 1879.
Flaischlen, Zur Pathologie des Ovariums.
Zeitschrift f. Geb. u. Gyn., Band 7.
Biermann, Zur Kenntnis der sekundären Geschwulstentwicklung in Teratomen des Ovariums.
Prager med. Wochenschrift Nr. 21, 1885.
Thornton, Schmidts Jahrbuch, Band 211.
Marchand, Breslauer ärzt. Zeitschrift Nr. 21, 1881.

Pomorski, Endothelioma ovarii. Zeitschrift f. Geb. u. Gyn., Bd. 18, 1890.
Faguet cit. nach Pfannenstiel (Veits Handbuch).
Neumann, Archiv f. Gyn., Band 58 p. 185.
Amann, cit. nach Pfannenstiel.
Lorrain, Kyste de l'ovaire. Dégénérescence sarkomateuse. Soc. anat. 19. Mai.
Zentralblatt f. Gyn., Band 30, 1906.

„Cystosarkome."

Sacré, Cysto-sarcome de l'ovaire gauche. Ovariotomie J. d. med. chir. et pharmac. Brux. 1887. 98.
Jahresbericht, Band 1, 1888.
Bergesio, L., Cisto-sarcoma d'ell ovaio destro pesezione di porte della cisti, ...
Osservatore Torino 1888 p. 529—533.
Jahresbericht, Band 2, 1889.
Polaillon, Kysto-sarcome de l'ovaire.
Bull. et mém. Soc. de chir. de Paris 1888. n. s. XIV, 611. Jahresbericht Band 2, 1889.
Fjodorento, Mikroskopische Präparate der Wand eines Cystosarkoma ovarii. Wratsch 1889 p. 1133.
Jahresbericht Band 3, 1890.
Kelly, H. A., Cystosarcoma of left ovary.
Johns Hopkins Hosp. Rep. Balt. 1890 II., p. 173—176.
Jahresbericht Band 4, 1891.
Matlakowsky, W., Cystosarkoma utriusque ovarii.
Gaz. lek. Warszawa 1890 2. s. X. p. 574—76.
Jahresbericht Band 4, 1891.
Kelly, Cysto-sarcoma of the ovary removed by abdominal section.
Johns Hopkins. Hosp. Bull. Baltim. 1891 p. 42.
Jahresbericht Band 5, 1892.
Ludlam, Cysto-sarcoma of both ovaries; double ovariotomy. Clinique, Chicago 1891, p. 202—204.
Jahresbericht Band 5, 1892.
Robb, Cysto-sarcoma of the Ovary.
Johns Hopkins. Hospital Bulletin Nr. 11 p. 42.
Jahresbericht Band 5, 1892.
Mc. Lean, Case of Cysto sarcoma of the ovary.
The New York Journ. of Gyn. and Obst. vol. IV. Febr. Nr. 2 p. 183.
Jahresbericht Band 8, 1894.
Reclus, P., Kyst proligère et dermoide de l'ovaire avec dégénérescence sarcomateuse. In his: Clin. chir. de la Pitié Paris p. 531.
Jahresbericht Band 8, 1894.

Rokitansky, cit. nach Leopold Archiv f. Gyn., Band 6 (linksseitiges Cystosarkom).
Zeitschr. d. Gesellsch. f. Ärzte in Wien 37.
De Rensi, E., Un caso de fibro cisto-sarcoma dell ovaio. Riv. clin. di Univ. Napoli 1890 XI. p. 41—43.
Jahresbericht Band 8.
Desbonnets, M., Enorme tumeur abdominale cystosarcome . . . . . de l'ovaire droit . . . . . .
J. d. sciences med. de Lille Band I. p. 126. und Archiv de tocol et de gyn. vol. XXII. p. 546.
Jahresbericht Band 9.
Zangemeister, Beiträge zur klin. Chirurgie, Band 16 p. 397.
Fall 2: Kystoma sarcomatosum.
Fall 18: Cystosarkom beider Ovarien.
Fall 37: Kystoma ovarii dextri sarcomatosum.

Lebenslauf.

Am 24. Oktober 1889 wurde ich zu Weiterstadt, Kreis Darmstadt, geboren als Sohn des Kaufmanns Johannes Andres und seiner Ehefrau Sophie, geb. Trabant. Ich bin evangelisch und hessischer Staatsangehöriger. In Darmstadt besuchte ich das Realgymnasium, das ich Ostern 1910 mit dem Reifezeugnis verließ. Ich widmete mich dem Studium der Medizin, studierte vom S. S. 1910 bis S. S. 1912 einschließlich in Gießen, W. S. 1912/13 in Freiburg i. Br. und S. S. 1913 bis S. S. 1914 einschließlich in Heidelberg. Mein Physikum bestand ich in Gießen im Juli 1912. Mit Kriegsbeginn wurde ich zum Militärdienst eingezogen und rückte im Oktober 1914 ins Feld. Zur Ablegung meines Staatsexamens wurde ich W. S. 1916/17 nach Heidelberg beurlaubt und bestand dort die Prüfung. Unter Anrechnung des Kriegsdienstes wurde mir das praktische Jahr erlassen und die Approbation am 29. Januar 1917 erteilt. Anfang Februar 1919 wurde ich als Assistenzarzt der Reserve aus dem Heeresdienste entlassen. Vom 15. April d. Js. an bin ich als Assistent der „Volksheilstätte vom Roten Kreuz Grabowsee bei Oranienburg“ tätig.

Karl Andres.